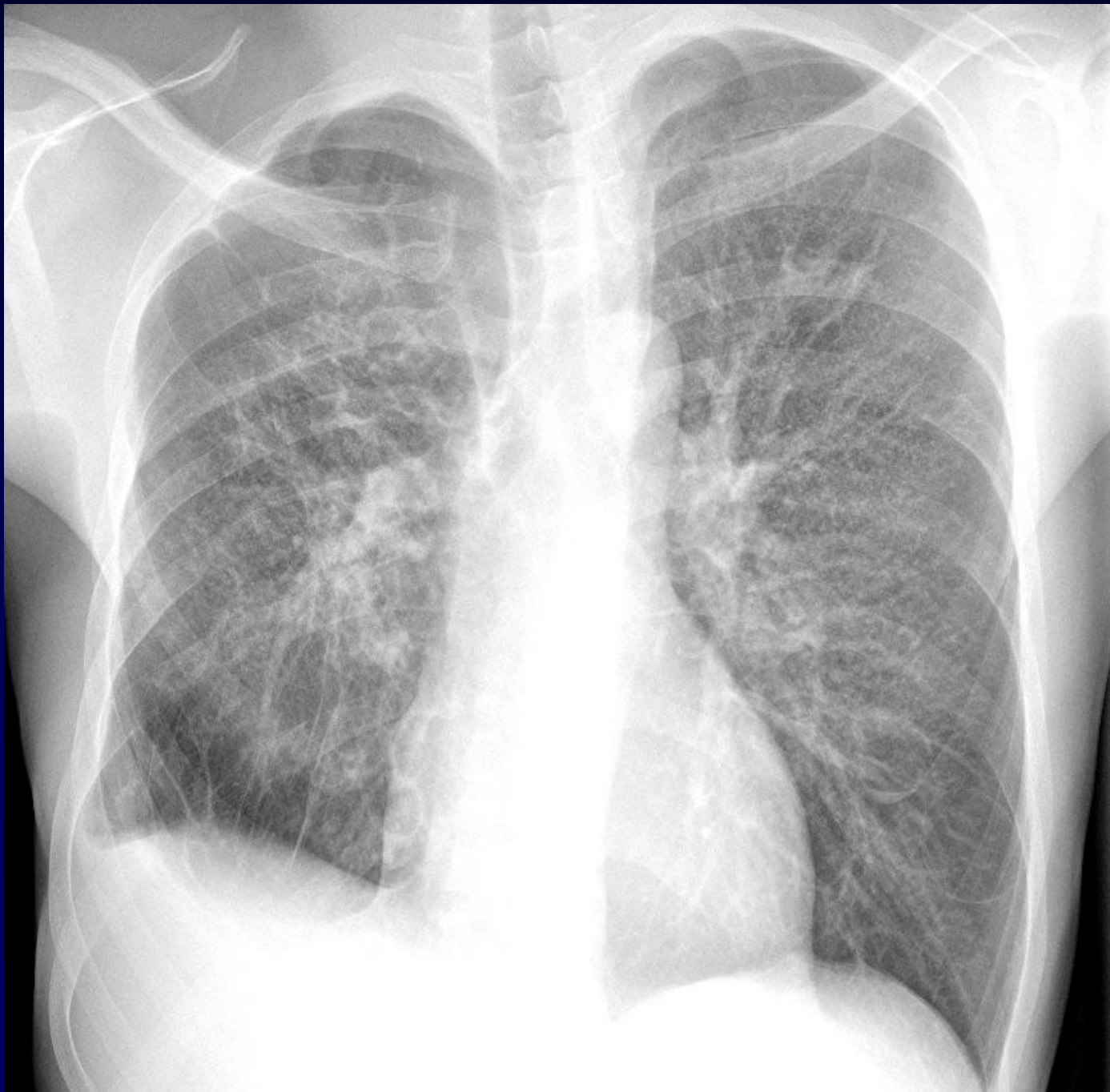
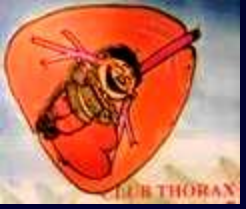

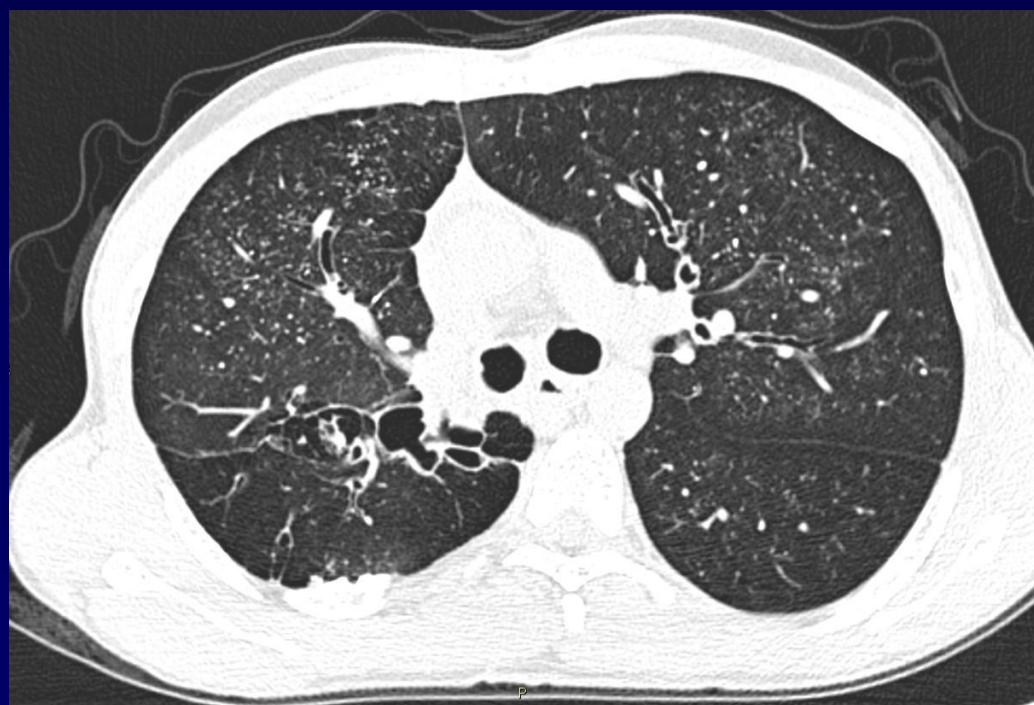

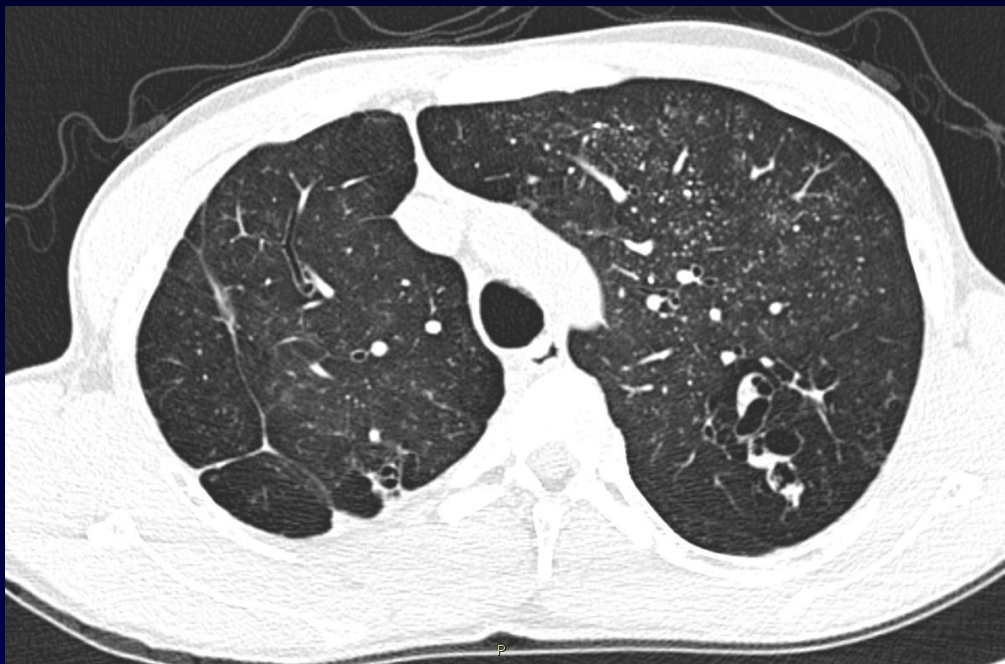
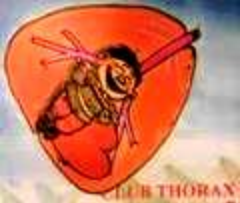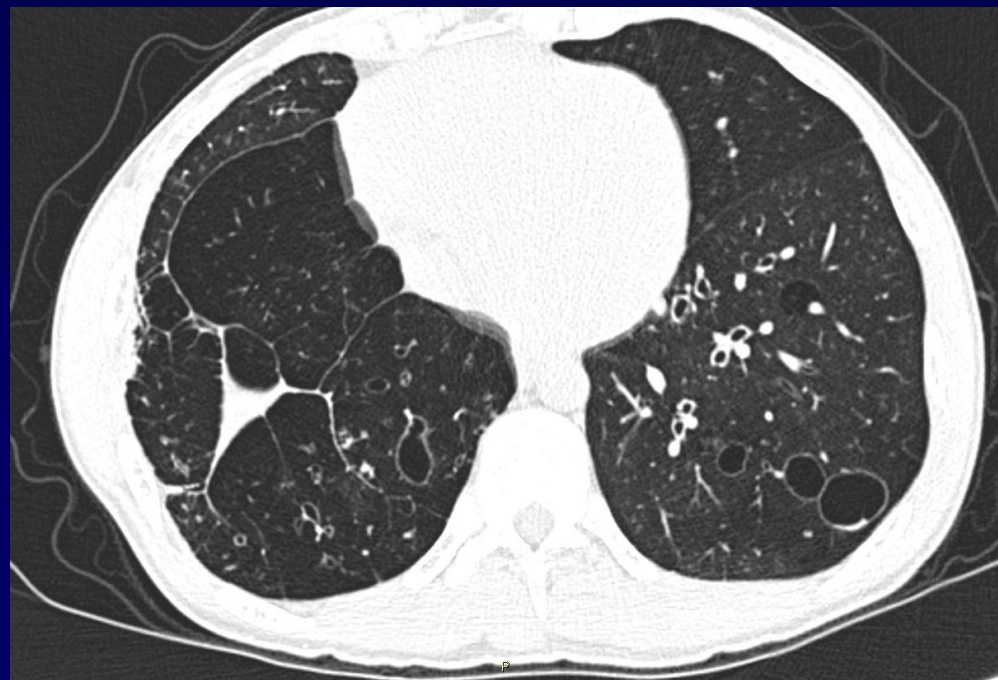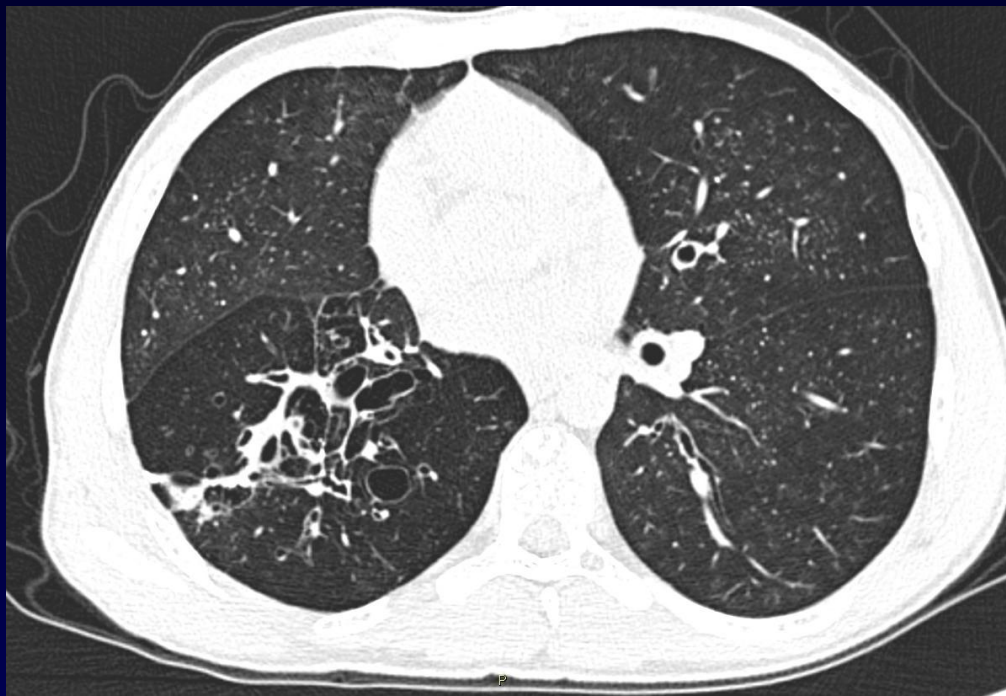
NGO Minh Triet

Homme de 28 ans

Infections respiratoires et cutanées depuis l'enfance

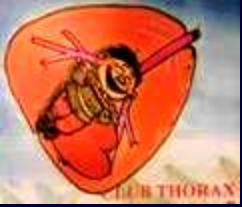







Diagnostic ?



Diagnostic

- Micronodules en partie calcifiés
- Pneumatocèles
- (Séquelles de résections pulmonaires en base droite)



Diagnostic

Syndrome de Job-Buckley (Hyperimmunoglobulin E syndrome ou HIES)

- Abcès cutanés récurrents (abcès staphylococciques froids), candidoses
- Pneumonies récurrentes, pneumatocèles
- Anomalies dentaires et osseuses
- élévation des IgE sériques ($> 10 \text{ N}$)